

蕁麻疹と蕁麻疹に似た疾患 病型鑑別からはじめよう

責任編集 福永 淳

総論

日欧の蕁麻疹ガイドラインから読みとる蕁麻疹診療

Part 1.

特発性の蕁麻疹

急性蕁麻疹／慢性蕁麻疹

Part 2.

刺激誘発型の蕁麻疹

アレルギー性の蕁麻疹 ①食物が関与するケース／

②医薬品が関与するケース／③昆虫が関与するケース／

食物依存性運動誘発アナフィラキシー (FDEIA)／

非アレルギー性蕁麻疹／アスピリン蕁麻疹／

物理性蕁麻疹 ①機械性蕁麻疹／②寒冷蕁麻疹／③日光蕁麻疹／

④温熱蕁麻疹／⑤遅延性圧蕁麻疹／⑥水蕁麻疹／

コリン性蕁麻疹／接触蕁麻疹

Part 3.

血管性浮腫

特発性の血管性浮腫／刺激誘発型の血管性浮腫／

ブラジキニン起因性の血管性浮腫／遺伝性血管性浮腫

Part 4.

蕁麻疹の類症

蕁麻疹様血管炎／色素性蕁麻疹／

Schnitzler症候群およびクリオピリン関連周期熱症候群／

angioedema with eosinophilia

Dermatological View

慢性蕁麻疹の病態解明の進歩／

慢性蕁麻疹の治療の進歩／

コリン性蕁麻疹の多様性／

周術期アナフィラキシー／

生物学的製剤の副反応による蕁麻疹



特集 蕁麻疹と蕁麻疹に似た疾患 — 病型鑑別からはじめよう

case 17 Part3. 血管性浮腫

J Visual Dermatol 20: 604-605, 2021

特発性の血管性浮腫

岩本 和真

Key words Quincke 浮腫, 血管性浮腫, 特発性

症例 1

70 歳代, 男性. 既往歴に特記すべき事項なし.

30 歳ごろより, 痒痒を伴う膨疹と紅斑をくり返しており, 慢性蕁麻疹としてアレロック[®]錠 (5 mg) (オロパジン塩酸塩) 2 錠/日で治療を受けていた. 60 歳代になり口唇と舌の腫脹を伴うようになり (図 1)¹⁾, 徐々にその頻度が増え, 2 回/週の頻度で血管性浮腫が出現するようになった.

◆ 鑑別疾患と臨床診断

ACE 阻害薬を含む降圧薬や鎮痛剤の内服はなかった. 腰痛のためロキソニン[®]テープ (ロキソプロフェナト

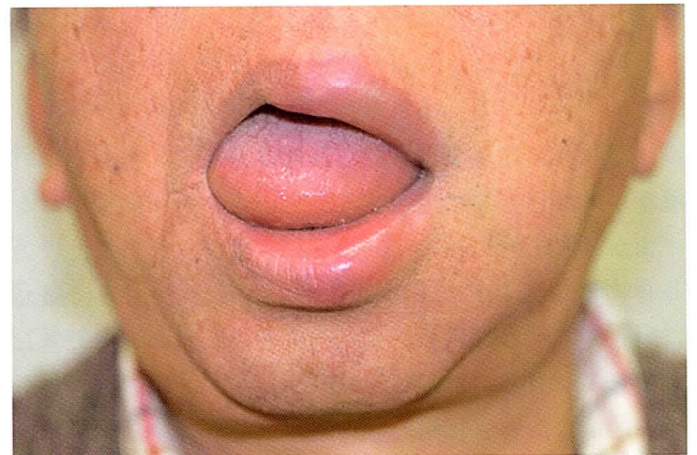


図 1 症例 1: 70 歳代, 男性. 発作時 (文献 1 より転載)
左側上下口唇に腫脹, 舌にも腫脹がある.

じんましんや血管性浮腫には様々な原因があります。

今回の Visual Dermatology の特集号では、院長は血管性浮腫 (クインケ浮腫) について執筆しています。

じんましんや血管性浮腫の症状でお困りの場合には、当院までご相談ください。



岩本皮.科
アレルギー科